Tumores malignos del piso de la boca

D Dehesdin
A De Barros

Resumen. – A pesar de su situación anatómica particularmente accesible al examen clínico, incluso no especializado, los carcinomas del piso de la boca, que representan más del 30 % de los cánceres de las vías aerodigestivas superiores, se diagnostican todavía muy a menudo en un estadio tardío, por lo que su pronóstico sigue siendo reservado.
La necesidad de un tratamiento oncológico no debe hacer olvidar los imperativos funcionales que son la deglución y la fonación.
El tratamiento de estos tumores requiere competencias en cirugía reconstructiva y una estrecha colaboración con especialistas en quimioterapia y radioterapia.

© 2001, Editions Scientifiques et Médicales Elsevier SAS, París. Todos los derechos reservados.

Palabras clave: piso de la boca, cáncer, epidemiología, diagnóstico y tratamiento.

Introducción

La primera descripción de un tumor del piso de la boca se remonta a Galeno y la primera tentativa de tratamiento, una cauterización realizada por Marchetti, data de 1664.

Los carcinomas del piso de la boca representan más del 30 % de los tumores malignos de las vías aerodigestivas superiores. Dentro de la cavidad bucal, constituyen la segunda localización en frecuencia, después de los carcinomas de la lengua.

Su gravedad, debida muy a menudo al retraso del diagnóstico, a pesar de su accesibilidad al examen clínico corriente, impone tratamientos complejos que requieren una estrecha colaboración multidisciplinaria. El tratamiento debe tener en cuenta, no obstante, la calidad de vida del paciente minimizando las secuelas funcionales y cosméticas.

***Danièle Dehesdin** : Professeur des Universités, praticien hospitalier.*
***Angélique De Barros** : Interne des des Hôpitaux.*
Service d'oto-rhino-laryngologie et de chirurgie cervicofaciale (professeur J Andrieu-Guitrancourt), centre hospitalier universitaire de Rouen, 1, rue de Germont, 76031 Rouen cedex, France.

Reseña anatómica

El piso de la boca está circunscrito por abajo por una cincha muscular, constituida por los dos músculos milohioideos, que se reúnen en la línea media y se extienden desde las ramas horizontales de la mandíbula hasta el hueso hioides, acompañados en la cara profunda por los músculos geniohioideos y en la cara superficial, subcutánea, por el vientre anterior de los músculos digástricos. Estos tres músculos están inervados por el XII par craneal, el nervio hipogloso mayor. Por debajo de esta cincha muscular, el piso de la boca se relaciona con la región submentoniana medialmente y lateralmente con las celdas submandibulares.

Lateralmente y por delante, el piso de la boca está limitado por la cara interna del arco mandibular, recubierta por su periostio, que constituye una barrera resistente hacia la cortical interna mandibular. Se relaciona así con los ápices dentales hasta el segundo premolar.

La mucosa del piso de la boca se prolonga por dentro con la cara ventral de la lengua. Existe por lo tanto una relación directa con los músculos de la lengua móvil.

Por detrás, el límite es virtual: la mucosa se prolonga hacia el pie del pilar anterior de la amígdala palatina homolateral por detrás, la base de la lengua por detrás y por dentro, el trí-

gono retromolar y la comisura intermaxilar por detrás y por fuera.

Por delante, el piso de la boca se continúa con el piso contralateral a partir de la línea media.

El contenido del piso de la boca comprende la glándula sublingual y su conducto excretor, el conducto de Wharton, acompañados de las ramas colaterales y terminal de la arteria lingual y de la red venosa satélite. Está recorrido por el nervio lingual y el nervio hipogloso mayor. Numerosos colectores linfáticos se encuentran junto a los vasos.

La red linfática es particularmente densa, común a las encías, la glándula sublingual y la lengua. El drenaje se efectúa hacia los ganglios submentonianos y submandibulares, donde existen seis grupos colectores: pre y retroglandulares, pre y retrovasculares, profundo e intraglandular. Más raramente, el drenaje se efectúa directamente hacia los ganglios de la cadena yugular interna en la región subdigástrica, incluso omohioidea. La red linfática superficial forma una verdadera red a ambos lados de la línea media, creando una amplia comunicación derecha-izquierda, lo que explica el alto riesgo de invasión ganglionar bilateral de los tumores anterolaterales.

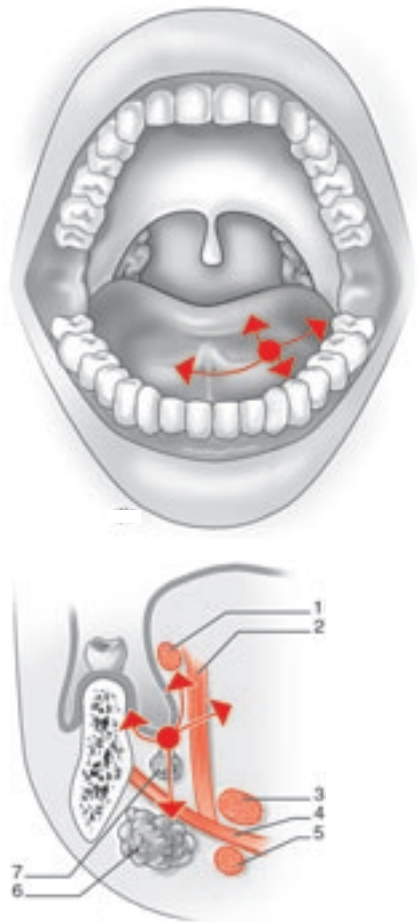

1 *Modalidades de extensión de los tumores del piso de la boca. 1. Músculo estilogloso; 2. músculo hiogloso; 3. músculo geniohioideo; 4. músculo milohioideo; 5. músculo digástrico (vientre anterior); 6. glándula submandibular; 7. glándula sublingual.*

Extensión

Los mecanismos de extensión de los tumores del piso de la boca se explican fácilmente a partir de los datos anatómicos *(fig. 1).*

La extensión puede ser superficial, en capa, dando entonces a la mucosa un aspecto opaco y granítico. Pero la mayoría de las veces el tumor se extiende por dentro, hacia los músculos de la lengua, o por abajo, hacia la glándula sublingual y la musculatura del piso. Por fuera y por delante, la extensión es insidiosa, hacia la encía y el hueso alveolar, que constituye una zona débil para la propagación de los tumores anteriores; la cortical interna es invadida secundariamente y luego el hueso medular, con riesgo de invasión del nervio dental inferior, que constituye entonces una vía de diseminación a distancia a lo largo de su vaina.

La frecuencia de la extensión lingual es del 5 % cuando el diámetro tumoral es inferior a 2 cm, del 45 % si el tumor mide entre 2 y 4 cm y del 80 % si el tamaño del tumor es superior a 4 cm [63].

La invasión de la glándula sublingual se observa en la mitad de los casos [20].

Los estudios de imágenes por tomografía computarizada (TC) y resonancia magnética (RM) son particularmente valiosos, ya que permiten distinguir la anatomía normal de esta región compleja y determinar la extensión del proceso tumoral, tanto en los tejidos blandos como en el hueso [70].

Epidemiología

INCIDENCIA

Los carcinomas epidermoides de la cavidad bucal representan más del 30 % de los tumores malignos de las vías aerodigestivas superiores en Francia [8]. La incidencia de cáncer de la cavidad bucal varía entre 10 y 20/100 000 según las etnias; es más frecuente en India debido a ciertas prácticas locales, como mascar betel [74].

La incidencia real de carcinoma del piso de la boca es difícil de estimar en Francia, debido a la falta de estadísticas nacionales. La primera localización en frecuencia de los carcinomas de la cavidad bucal es la lengua (41,8 %), seguida del piso de la boca, que representa el 25,8 % de los casos [14].

SEXO

El predominio masculino es notable en todas las series. En Francia, la incidencia de cáncer de la cavidad bucal es de alrededor de 800 casos por año en la mujer (más del 50 % de todas las localizaciones en las vías aerodigestivas superiores) y de 5 000 casos por año en el hombre (un tercio de los tumores malignos de las vías aéreas superiores).

No obstante, la proporción hombre/mujer *(sex-ratio)* habría disminuido de 9,8 a 2,0 según un estudio estadounidense que incluye 6 181 casos [5], disminución directamente relacionada con el aumento del tabaquismo en la mujer. Esta relación es de 3,44 para los tumores del piso de la boca, 0,74 para los tumores linguales y 0,50 para los tumores gingivales.

En Francia, la proporción de mujeres era del 8 % en 1978 frente al 3,5 % en 1948.

EDAD

La edad promedio de los pacientes con cáncer del piso de la boca es 54,6 ± 0,9 años [10], con un pico de frecuencia alrededor de los 50 años [14, 74].

MORTALIDAD

El cáncer del piso de la boca suele diagnosticarse tardíamente, en los estadios T3 o T4 en el 47 % de los casos según Jones [31]. La supervivencia global varía entre el 9 y el 66 % para los tumores malignos T3 y entre el 9 y el 48 % para los T4, dependiendo de las series y de los tratamientos administrados.

Según los estudios, el 12 al 19 % de los pacientes con una neoplasia de la cavidad bucal presenta una segunda locali-

zación sincrónica [61] y entre el 30 y el 40 % una invasión ganglionar en el primer examen [32, 74].

La mortalidad asociada al cáncer de la cavidad bucal aumentó regularmente entre 1950 y 1980, para disminuir a continuación hasta llegar a una tasa de 68/100 000. Se puede obtener un control locorregional de la enfermedad en cerca del 90 % de los tumores de estadio I y en el 75 % de los de estadio II, pero sólo en el 50 % de los de estadio III y IV. Por otra parte, las metástasis a distancia son responsables del 5 al 8 % de los fallecimientos y los segundos cánceres tienen una mortalidad del 20 al 30 % [8].

FACTORES DE RIESGO

El alcohol y el tabaco son los factores de riesgo más importantes en Europa [2, 8].

Tabaco

El tabaco sería un factor de riesgo más desfavorable para los tumores del piso de la boca que para los tumores de la lengua y de las encías, aunque no es significativo [8]. La intoxicación tabáquica, definida como un consumo superior a tres paquetes/año, está presente en el 97 % de los casos de carcinoma del piso de la boca, frente al 64 % de los tumores de la lengua y al 50 % de los tumores gingivales [5].

Según los estudios, sólo el 1,5 al 4,8 % de los pacientes con un cáncer de la cavidad bucal no ha fumado nunca [9, 22].

El riesgo de cáncer de la cavidad bucal se multiplica por 4,4 a 5,6 en los individuos fumadores [22] y aumenta con la duración de la intoxicación tabáquica [21].

Alcohol

El efecto sumamente nocivo del alcohol se encuentra en toda las series de la literatura. El riesgo se multiplica por 1,99 para un individuo que consume de 7 a 13 vasos de alcohol por semana ($p < 0,001$) y por 2,66 para un individuo que consume más de 14 vasos por semana ($p < 0,0001$) [22].

En un estudio del *Institut Curie* de París, que incluye 2 540 pacientes, de los cuales 206, es decir el 8 %, tenían un cáncer del piso de la boca, sólo el 0,5 % no eran bebedores. El consumo diario medio de alcohol era de 178,2 ± 24 g [9].

La asociación alcohol-tabaco es característica en los pacientes con cáncer del piso de la boca [9]. Estos dos factores de riesgo no sólo suman sus efectos sino que actúan de manera sinérgica: si el riesgo es 1 para un paciente no bebedor y no fumador, pasa a 1,23 para un paciente alcohólico, a 1,53 para un fumador que no bebe y a 5,71 para un paciente fumador y alcohólico [66].

Otros factores

Otros factores intervienen en el desarrollo de los cánceres de la cavidad bucal o del piso de la boca:

— el estado dental es un factor de riesgo significativo ($p < 0,0001$). En efecto, una higiene bucal mediocre, dientes rotos sobreinfectados o prótesis mal adaptadas traumatizantes aumentan el riesgo de aparición de un tumor de la mucosa bucal en el individuo alcohólico y fumador [22]. El riesgo relativo de cáncer de la cavidad bucal varía en función de diferentes factores:

  — 1,54 o 1,70 en fumadores-bebedores ocasionales;

  — 3,15 si el estado dental es deficiente, pero el paciente no bebe ni fuma;

  — 7,66 si están presentes los tres factores, alcohol, tabaco y mal estado dental;

— la hipovitaminosis C, observada regularmente en pacientes alcohólicos que prácticamente no consumen frutas ni verduras frescas, podría desempeñar un papel [8];

Cuadro I. – Clasificación TNM* (Tumor-Nodes-Metastases), *según las reglas internacionales de la UICC y del AJC.

Tis: carcinoma in situ
T1: tumor < 2 cm
T2: tumor 2-4 cm
T3: tumor > 4 cm
T4: tumor que se extiende al hueso o a los músculos profundos
N0: sin adenopatía palpable
N1: un ganglio homolateral palpable < 3 cm
N2: un ganglio homolateral palpable > 3 cm y < 6 cm
N3: varios ganglios homolaterales palpables < 6 cm
N4: uno o varios ganglios bilaterales o contralaterales palpables < 6 cm
N5: uno o varios ganglios palpables > 6 cm
M0: ausencia de metástasis a distancia
M1: presencia de metástasis a distancia

— la hipovitaminosis A crónica, debida a la desnutrición y a la hipoproteinemia, favorecen la aparición de lesiones crónicas de la mucosa que constituyen verdaderos estados precancerosos.

CLASIFICACIÓN

En la nomenclatura internacional de la Organización Mundial de la Salud (OMS), el piso de la boca corresponde a las estructuras siguientes:

— piso anterior: 144,0;

— piso lateral: 144,1.

La clasificación TNM *(Tumor-Nodes-Metastases)* se basa en las reglas internacionales de la UICC (Unión Internacional Contra el Cáncer) y del AJC *(American Joint Comittee on Cancer) (cuadro I).*

Esta clasificación ha sido elaborada en base a los datos de extensión tumoral evaluada clínica y radiológicamente; la nueva clasificación no tiene en cuenta el criterio de fijeza para los ganglios.

Todo tumor con una infiltración mayor de 0,5 cm implica una invasión muscular profunda y, por lo tanto, se clasifica T4, independientemente de sus dimensiones.

FACTORES PRONÓSTICOS

Criterios clínicos

El pronóstico depende del tamaño del tumor y de la presencia y del número de ganglios afectados. El riesgo de invasión ganglionar aumenta con el tamaño del tumor, mientras que el riesgo de metástasis a distancia aumenta con el grado de afectación ganglionar y con la presencia de una ruptura ganglionar.

También es importante tener en cuenta la localización del tumor:

— el riesgo de invasión ganglionar es mayor para los tumores más posteriores [36];

— el riesgo de invasión ganglionar bilateral es mayor para los tumores paramediales: un tumor del piso de la boca situado a una distancia superior a 1 cm de la línea media se acompaña de un ganglio contralateral afectado en el 7 % de los casos, frente al 16 % para un tumor situado a menos de 1 cm; el riesgo de invasión ganglionar contralateral es del 46 % si el tumor se extiende sobre la línea media [36].

La localización de la adenopatía influye en el pronóstico: la invasión del grupo espinal es muy desfavorable. La supervivencia a los 5 años es del 45 % para la invasión de los ganglios submandibulares y cae al 18 % si el ganglio invadido tiene una localización cervical inferior [31].

No obstante, otros elementos intervienen también en el pronóstico:

— la existencia de otra localización sincrónica, que reduce la supervivencia a los 5 años al 10 % [31];

— el estado general, el adelgazamiento y la existencia de un síndrome inflamatorio son criterios pronósticos importantes: la tasa de supervivencia al año es del 17 % para un paciente con una pérdida de peso del 20 %, frente al 70 % para un paciente que no ha adelgazado ($p < 0,01$) [82];

— el estado nutricional: la diferencia es también significativa entre el paciente que conserva una alimentación normal y el paciente que sólo puede alimentarse con líquidos o semilíquidos, más aún si es alimentado por sonda nasogástrica [82];

— el estado dental influye de manera significativa, así como la ausencia de un seguimiento dental especializado [22, 66];

— la continuación de la intoxicación alcohólica y tabáquica tiene un papel no despreciable en el riesgo de recidiva local después del tratamiento.

Criterios histológicos e histomorfométricos

— El aspecto macroscópico del tumor: las formas exofíticas, vegetantes, tienen mejor pronóstico [8].

— La ruptura capsular, la presencia de émbolos tumorales intravasculares y la extensión perineural se correlacionan significativamente con la existencia de metástasis ganglionares [7, 36, 81]. El riesgo de recidiva locorregional es también mayor.

— La calidad de la exéresis microscópica es un criterio importante: un margen de resección invadido implica un pronóstico desfavorable al aumentar el riesgo de recidiva local. Una zona de displasia grave o de carcinoma in situ en el borde de resección indica que se trata de una afección difusa de la mucosa bucal con riesgo de nueva localización neoplásica [31, 75].

— El grado de diferenciación de las células tumorales es un factor poco significativo; los tumores aneuploides tienen una tasa de supervivencia menor debido a una mayor invasión ganglionar y a una menor respuesta al tratamiento, pero esto no es constante [83].

— El marcado con timidina tritiada, que varía entre el 0,1 y el 50 %, permitiría medir el índice de proliferación celular y evaluar así la velocidad de crecimiento del tumor [49].

Histología

TUMORES MALIGNOS

En más del 95 % de los casos se trata de carcinomas epidermoides más o menos diferenciados, sin correlación entre el grado de diferenciación tumoral y la evolución locorregional o metastásica.

Algunos tipos histológicos son más raros y más difíciles de diagnosticar, como por ejemplo, los carcinomas basaloides, generalmente más agresivos [12].

Se encuentran ciertas formas anaplásicas de evolución particularmente rápida, sobre todo en individuos jóvenes [4].

La leucoplasia vellosa maligna es una entidad histológica particular: constituye paquetes de vegetaciones blancuzcas, bien delimitadas, muy diferenciadas desde el punto de vista histológico. Es una variante del epitelioma epidermoide.

Dada la proximidad de las estructuras glandulares salivares, los tumores de tipo glandular no son raros: adenocarcinoma, carcinoma adenoide quístico, tumor mucoepidermoide, carcinoma secretor salival.

Se han descrito algunos tipos excepcionales, como el histiocitoma fibroso maligno [60].

LESIONES PRECANCEROSAS

Por definición, una lesión precancerosa es una lesión benigna, crónica y conocida, que es objeto de un seguimiento y sobre la cual se desarrolla un auténtico epitelioma. Según Szpirglas, la filiación se encuentra en el 17 % de los casos [10].

Estas lesiones plantean dificultades diagnósticas y terapéuticas.

Lesiones blancas

Queratosis o leucoplasias

Se presentan como placas blancuzcas, discretamente sobresalientes y con aspecto granítico, que suelen formar focos múltiples en la cavidad bucal. Deben diferenciarse las displasias graves con alto riesgo de degeneración, con hiperacantosis y aumento de la celularidad de las capas basales del epitelio, de las displasias moderadas. Representan el 56 % de las lesiones precancerosas.

Liquen plano

Se trata de una lesión blanca, a veces erosiva, rodeada de una zona eritematosa y situada de preferencia en la cara interna de las mejillas y excepcionalmente en el piso de la boca. Representa el 27 % de las lesiones precancerosas [10].

Papilomatosis oral florida

Se considera a veces como un verdadero carcinoma, suele ser latente y se localiza de preferencia en ciertos sitios de la cavidad bucal, en particular el piso de la boca. Se trata de una lesión blanca y exuberante, que comprende un epitelio hiperplásico recubierto de una gruesa capa córnea. Desde el punto de vista histológico, se distinguen tres estadios: displasia grave, carcinoma in situ y carcinoma infiltrante. Representa el 4 % de las lesiones precancerosas [10].

Eritroplasia

Es una lesión de la mucosa de color rojo, brillante, homogénea, seudoerosiva, bien delimitada e indolora. Su localización principal es el piso de la boca. Es más frecuente en el hombre y después de los 60 años.

La eritroplasia es rara, representa menos del 0,5 % de las lesiones planas y el 2,8 % de las lesiones precancerosas. En más del 50 % de los casos, corresponde a un verdadero carcinoma intraepitelial, incluso infiltrante [10].

La eritroplasia y la papilomatosis oral florida constituyen lesiones de tipo «precarcinoma infiltrante». Su riesgo evolutivo es considerable, por lo que es indispensable reconocerlas, biopsiarlas y tratarlas de manera completa como un carcinoma in situ [10, 49].

Se han propuesto diversos tratamientos para estas lesiones: exéresis quirúrgica, destrucción por láser, corticoterapia y vitaminoterapia. Es indispensable el tratamiento de la cavidad bucal (extracciones, tratamientos dentales, limpieza del sarro), así como la interrupción de los hábitos alcohólico y tabáquico. También es necesaria una vigilancia estricta para detectar por biopsia cualquier recidiva, sobre todo si es sospechosa.

Examen inicial

El examen clínico es una etapa indispensable. Este primer contacto con el paciente debe permitir establecer una relación de confianza, necesaria para la comprensión del tratamiento.

ANAMNESIS: TIEMPO FUNDAMENTAL DEL EXAMEN

Es necesario evaluar el terreno: edad, sexo, profesión, en busca de una exposición a ciertos agentes carcinógenos industriales (hidrocarburos, productos empleados en la industria textil y la metalurgia química, etc.).

La investigación de los antecedentes medicoquirúrgicos personales forma parte de la evaluación preterapéutica. No es raro encontrar antecedentes personales o familiares de neoplasia de las vías aerodigestivas superiores.

Deben determinarse el grado y la antigüedad de los hábitos alcohólico y tabáquico, así como los hábitos alimentarios.

Asimismo, debe investigarse la noción de adelgazamiento y de alteración del estado general.

La sintomatología no siempre es evidente, dado que suele ser discreta y, a menudo, sin relación con la extensión de la lesión.

Es necesario buscar la presencia de:

— molestia lingual;
— dificultad de protracción o movilización de la lengua;
— odinofagia;
— modificación de la voz, dificultad de elocución.

En ciertos casos, el signo de alerta es una expectoración sanguinolenta.

La lesión puede ser descubierta por el mismo paciente o revelada durante un examen médico o dental. Más raramente la consulta médica se debe al descubrimiento de una adenopatía.

EXAMEN CLÍNICO

■ *Examen otorrinolaringológico*

Debe ser completo, utilizando eventualmente anestesia local en aerosol.

Es necesario explorar cuidadosamente toda la cavidad bucal con adecuada iluminación, desplegando todos los relieves mucosos. Si se halla un elemento sospechoso, hay que medirlo y registrarlo en un esquema fechado, y luego biopsiarse.

La lesión puede tener un aspecto vegetante, ulcerado o mixto. El carácter infiltrante se puede sospechar por la disminución de la movilidad lingual y precisar por palpación bidigital. Esta lesión mal delimitada es sensible a la palpación e incluso dolorosa; la mucosa es frágil y sangra al menor frotamiento.

Es necesario determinar la localización de la lesión, sus dimensiones y sus relaciones con los elementos adyacentes (encía, mandíbula, línea media, lengua) y evaluar por palpación la extensión a los músculos de la lengua por dentro y a los músculos del piso de la boca por abajo. También debe evaluarse la movilidad de la lesión con respecto al hueso mandibular.

El examen local se completa con una exploración minuciosa de la orofaringe, la hipofaringe y la laringe, con espejo y nasofibroscopio.

Algunos autores recomiendan realizar coloraciones vitales con azul de toluidina, después de un enjuague con ácido acético, o un examen de la mucosa al microscopio, para obtener una cartografía precisa de las lesiones y guiar las biopsias [61].

La biopsia es indispensable. Puede efectuarse durante el examen clínico, bajo anestesia local, o durante la endoscopia, bajo anestesia general. Deben tomarse varias muestras de tamaño suficiente para establecer un diagnóstico histológico de certeza y, en particular, evaluar el grado de invasión y la intensidad de los signos inflamatorios en la dermis.

■ *Áreas ganglionares*

La palpación de las áreas ganglionares debe ser minuciosa y bilateral, y abarcar todas las áreas cervicales, sin omitir la región submentoniana y las regiones cervicales posteriores.

La localización de los ganglios afectados debe registrarse en un esquema, precisando el tamaño, la consistencia y la movilidad con respecto a los planos superficial y profundo.

Algunos autores recomiendan realizar una citopunción ganglionar, que permitiría confirmar el diagnóstico de invasión ganglionar en el 82 % de los casos [74].

■ *Examen general*

El examen somático debe ser completo para evaluar las funciones vitales y buscar una segunda localización neoplásica o una metástasis, en particular pulmonar o hepática, cuya frecuencia es baja en el primer examen (menos del 1 %).

PANENDOSCOPIA

Toda la mucosa escamosa de las vías aerodigestivas superiores presenta los mismos factores de riesgo, lo que explica la frecuencia no despreciable de neoplasias múltiples sincrónicas y justifica la panendoscopia.

Algunos autores estiman que el examen esofágico y traqueobronquial es poco informativo en ausencia de síntomas de alerta clínicos o radiológicos, por lo que recomiendan practicar en primer lugar una nasofibroscopia, una radiografía pulmonar y un tránsito baritado, que se completarán en caso de anomalías radiológicas con una endoscopia con tubo flexible [38, 53].

La cancerización puede ser única o multifocal de entrada: en el cáncer de la cavidad bucal, el 18,9 % de las segundas neoplasias se detecta en el primer examen [61]; el 37 % de ellas son asintomáticas [72]. La no identificación de una segunda localización aumenta el riesgo de fracaso terapéutico [68, 72].

Esto explica la utilidad de la panendoscopia sistemática, que debe comprender, además de la exploración faringolaríngea, una broncoscopia y una esofagoscopia bajo anestesia general, dado el riesgo considerable de segundo cáncer en los tumores de la cavidad bucal [24].

En Francia, la *Fédération national de centres de lutte contre le cancer* (FNLCC) recomienda esta actitud como estándar [8].

Es posible realizar así, ante la menor duda, biopsias profundas, guiadas eventualmente por la aplicación de azul de toluidina [10]. Estas biopsias permiten evaluar el grado de infiltración en profundidad, dado que la calidad y el resultado histológico de las muestrass dan una estimación significativa del grosor del tumor ($p = 0{,}0001$) [33].

Evidentemente, el riesgo yatrógeno no es nulo: la tasa de complicaciones es del 2,3 %. Por lo tanto, la panendoscopia debe ser practicada por un operador experimentado y con material adecuado [61].

ESTUDIOS POR IMÁGENES

■ *Radiografía simple*

Sigue siendo interesante en dos campos:

— La radiografía panorámica de la mandíbula es indispensable para la evaluación del estado dental. Esta placa presenta actualmente un interés limitado para apreciar la invasión ósea, al igual que las radiografías oclusales. No obstante, estas radiografías simples son útiles para vigilar la mandíbula después del tratamiento.

— La radiografía pulmonar es indispensable para la evaluación preoperatoria; en caso de duda se completa con una tomografía computarizada (TC).

Ecografía

Algunos autores asocian la ecografía transcutánea y la ecofibroscopia endobucal para evaluar la extensión tumoral y una eventual invasión del hueso mandibular [26]. El resultado de este examen poco utilizado depende mucho del operador.

La ecografía cervical tiene poco interés para estudiar la invasión ganglionar siempre y cuando se realice un estudio de imagen más preciso. Sólo una ecografía acoplada a un estudio Doppler permite precisar en el preoperatorio las relaciones entre una adenopatía voluminosa casi fija y el eje vascular yugulocarotídeo.

La ecografía hepática es necesaria ante el hallazgo de un hígado voluminoso en el examen clínico, anomalías en los análisis de laboratorio o una extensión ganglionar importante N2b-N3 que permite sospechar la existencia de metástasis hepáticas [8].

Tomografía computarizada y resonancia magnética

Estos dos exámenes son particularmente eficaces para determinar de manera precisa la extensión tumoral, tanto en las partes blandas como en el hueso.

— La TC es un examen fácil y rápido. Mediante cortes finos, axiales, coronales e incluso tridimensionales, con o sin inyección intravenosa de medio de contraste, permite analizar la lesión, que capta el contraste, y efectuar un buen estudio de la cortical ósea, pero la existencia de artefactos (amalgamas dentales) dificulta la interpretación.

Este examen es muy útil para evaluar la invasión ganglionar, incluso si las lesiones son infracentimétricas, y permite sospechar una ruptura capsular. Por lo tanto, la TC es de gran utilidad para realizar la estadificación ganglionar, con una fiabilidad superior al examen clínico (93 % y 70 %, respectivamente).

— La resonancia magnética (RM) sería más eficaz para la evaluación de los tejidos blandos y no presenta artefactos [1]. Permite determinar la extensión tumoral, en particular a los músculos de la lengua, así como la extensión submucosa contralateral. La lesión aparece por lo general perfectamente delimitada, en hiposeñal en T1 y en hiperseñal en T2, y capta el contraste de gadolinio. También permite un análisis preciso del hueso medular para evaluar la extensión tumoral en esta zona [70].

La RM permite establecer la estadificación tumoral con mayor exactitud que el examen clínico y la endoscopia, lo que hace posible una mejor adaptación del tratamiento, incluso si se sobreestima la extensión tumoral debido al edema y a la inflamación [25]. La definición de la intervención quirúrgica depende por lo tanto del examen clínico, de la TC y de la RM [17].

La RM, como la TC, permite evaluar la invasión ganglionar, que es con frecuencia bilateral, sobre todo en los tumores del piso anterior.

Por último, la RM parece ser un examen particularmente fiable para el seguimiento posterapéutico, tanto en el plano tumoral como ganglionar, ya que permite distinguir una recidiva de una fibrosis posterapéutica [59].

Gammagrafía ósea

La gammagrafía con tecnecio 99, propuesta inicialmente para la detección precoz de la extensión ósea de un tumor, ha sido ampliamente reemplazada por las técnicas de imagen actuales, TC y RM. Incluso en caso de sospecha de metástasis óseas, las técnicas modernas son más eficaces.

Diagnóstico diferencial

El examen clínico permite descartar lesiones de proximidad, en particular salivares, como una litiasis o un quiste de la glándula sublingual.

Al final de este examen completo y con el resultado de las biopsias, se pueden descartar fácilmente las lesiones salivares benignas y las ulceraciones, sobre todo de origen traumático.

Examen preterapéutico

Al término de esta evaluación, es posible establecer la clasificación del tumor según los criterios de la UICC, distinguiendo los tumores del piso de la boca anteriores y laterales.

EXAMEN ODONTOESTOMATOLÓGICO

Comprende un examen clínico y radiológico, con el objetivo de preparar la cavidad bucal (extracciones y tratamientos dentales) al tratamiento del tumor. El conocimiento preciso del protocolo terapéutico, en particular de los campos de irradiación, y la evaluación del paciente y de su grado de cooperación permiten en ciertos casos efectuar tratamientos odontológicos conservadores, a condición de instaurar un tratamiento profiláctico a largo plazo con fluorizaciones regulares.

EXAMEN GENERAL

En esta etapa se deben buscar afecciones asociadas y descartar contraindicaciones para el tratamiento quirúrgico, la radioterapia o la quimioterapia.

El médico anestesiólogo efectúa la evaluación preanestésica específica.

Es necesaria una evaluación cuidadosa del estado nutricional y del estado general del paciente según el índice de Karnofsky.

EXÁMENES DE LABORATORIO

Deben evaluar la función renal y la función hepática, sobre todo si se prevé una quimioterapia.

Habitualmente se determina la albuminemia y se busca de un síndrome inflamatorio.

Pueden realizarse otros exámenes de laboratorio más específicos, como una búsqueda del antígeno carcinoembrionario o del antígeno de carcinoma de células escamosas *(squamous cell carcinoma antigen)*, pero su interés es discutido.

Métodos terapéuticos

El objetivo del tratamiento es obtener el mejor control local y regional, preservando lo más posible las funciones de deglución, masticación y fonación, y disminuyendo al mínimo las secuelas cosméticas. Es necesario tener en cuenta las consecuencias morfológicas, que requieren muy a menudo procedimientos de reconstrucción para dar al paciente una calidad de vida aceptable.

CIRUGÍA

Cirugía tumoral

La cirugía de exéresis depende de la localización del tumor, en particular de la proximidad de la mandíbula, del tamaño del tumor, de su aspecto macroscópico, de su carácter infil-

trante y de la existencia de invasión ósea o cutánea. La extensión muscular hacia la lengua plantea problemas de reconstrucción de las partes blandas. Es preciso valorar correctamente la extensión a la mandíbula para poder elegir entre una técnica conservadora y el sacrificio de la continuidad del arco mandibular. La cirugía de los tumores del piso de la boca varía de la simple exéresis a las resecciones amplias con reconstrucciones complejas. Se remite al lector al artículo particularmente bien documentado de Marandas et al [44].

Exéresis por vía endobucal

Se destina a las lesiones superficiales o poco infiltrantes hacia la lengua, a distancia del hueso, de tamaño pequeño, inferior a 3 cm. Habitualmente se realiza bajo anestesia general, para poder tener una buena exposición. Se realiza con bisturí o bisturí eléctrico; algunos autores utilizan láser para las lesiones muy superficiales. La electrocoagulación y la criocirugía no están recomendadas [8].

Los límites de la exéresis se determinan por palpación y deben comprender un margen de seguridad de 1 cm. La calidad de esta resección debe evaluarse por el examen histológico extemporáneo de una pieza orientada. Si este examen muestra un margen de resección insuficiente o invadido, es necesario un tratamiento complementario [32].

El cierre puede realizarse por simple aproximación o con un injerto, sin secuelas funcionales [44, 43].

Exéresis por vía externa

Se destina a los tumores más voluminosos o infiltrantes hacia la lengua o la mandíbula.

En función de la lesión mandibular, se realiza una resección no interruptora, marginal, o una resección segmentaria interruptora, que exige entonces una reconstrucción. Para algunos autores, el periostio mandibular forma una barrera a la invasión tumoral, lo que permitiría una actitud más conservadora con resultados y supervivencia idénticos [34]. En caso de exéresis quirúrgica por vía externa, casi siempre se asocia un vaciamiento ganglionar. Cuando es necesaria una resección mandibular interruptora o un sacrificio importante de la musculatura lingual, la intervención se realiza con una traqueotomía temporaria para evitar las consecuencias del edema postoperatorio. La alimentación se reanuda en el postoperatorio por sonda nasogástrica o gastrostomía temporaria.

— La glosomandibulectomía no interruptora puede proponerse si la lesión se extiende sobre la cara interna del arco mandibular hacia el reborde gingival, sin lesión ósea fuera del hueso alveolar. La extracción dental previa evita dejar un fragmento de ápice durante la resección mandibular. La resección lingual depende de la infiltración en esta zona. La resección del hueso mandibular en altura depende de la altura del arco y en longitud, de la extensión tumoral a los tejidos blandos del piso de la boca y las encías. Se realiza con sierra oscilante. En un paciente ya desdentado es necesario tener en cuenta la resorción ósea: el hueso restante debe tener por lo menos la mitad de la altura del arco mandibular para limitar el riesgo de fractura, sobre todo después de una radioterapia. La resección de la pieza operatoria debe realizarse en bloque hueso-tejidos blandos. La sección mandibular lateral se efectúa con una ligera inclinación para facilitar el recubrimiento mucoso y el equipamiento protésico ulterior. La técnica de *pull-through* permite preservar la cincha labial y conservar el máximo de mucosa vestibular para el cierre de la pérdida de sustancia. El cierre directo, cuando es posible, trae aparejado una disminución de movilidad de la lengua que puede justificar una intervención quirúrgica secundaria. La mayoría de las veces, se realiza un colgajo para rellenar el defecto, por ejemplo, un colgajo nasogeniano o un colgajo musculocutáneo a distancia para las pérdidas de sustancia más importantes.

— La glosomandibulectomía interruptora es necesaria cuando existe una invasión mandibular. En caso de exéresis lateral, la reparación es más simple y las consecuencias funcionales son tolerables. En caso de resección mandibular a nivel de la sínfisis, es necesaria una reconstrucción debido a las graves consecuencias funcionales y cosméticas. Antes de realizar la resección mandibular, es necesario medir la longitud del hueso que se va a resecar para mantener, en la reconstrucción, la separación inicial entre los muñones mandibulares. Si la resección de los tejidos blandos endobucales o cutáneos es extensa es necesario realizar un colgajo miocutáneo.

Reparación de las pérdidas de sustancia mucosas

Después de la exéresis del piso de la boca, el cierre debe preservar la movilidad de la lengua, asegurar la continencia y la hermeticidad de la cavidad bucal y permitir la adaptación protésica ulterior.

— La sutura directa, cuando es posible, deja por lo general pocas secuelas funcionales en las exéresis limitadas.

— Puede confeccionarse un injerto de piel total, de entrada o secundariamente para evitar o liberar las adherencias de la lengua y devolverle su movilidad. Se acepta habitualmente un plazo de 6 meses [43].

— Rhee et al [62] proponen el uso de una matriz dérmica acelular secundariamente reepitelializada y revascularizada como alternativa a los injertos; su experiencia se basa en 30 casos.

— Los colgajos de mucosa bucal, pediculados sobre la arteria facial, pueden ser bilaterales. Son fiables, están situados a proximidad del sitio receptor y son fáciles de obtener. Sólo se destinan a las pérdidas de sustancia de superficie limitada y poco profundas. Su vitalidad puede estar comprometida cuando se asocia un vaciamiento ganglionar bilateral submentomandibular.

— Los colgajos musculomucosos de lengua con pedículo posterior sólo pueden rellenar pequeños defectos [43]. El colgajo de buccinador tiene una morbilidad nula, pero sólo puede proponerse para pérdidas de sustancias laterales [44, 85].

— Los colgajos miocutáneos de proximidad:

  — el colgajo de platisma, fino, se adapta perfectamente a las pérdidas de sustancia anteriores del piso de la boca, de pequeño tamaño [43, 44]. Tiene muy buena fiabilidad, como muestra la serie de Özcelik et al [52]. Está contraindicado en caso de vaciamiento ganglionar submandibular asociado [40];

  — el colgajo submentoniano es más fiable gracias a su pedículo individualizado, pero su obtención está limitada por la resección ganglionar asociada;

  — el colgajo subhioideo conserva su inervación y, por consiguiente, está especialmente indicado en las reconstrucciones anteriores del piso de la boca y de la lengua [44]. Es fiable en el plano muscular; el riesgo de necrosis cutánea está relacionado con las dificultades de drenaje venoso [40];

  — el colgajo nasogeniano, tomado en todo el espesor hasta el plano muscular, aporta un grosor tisular suficiente, recubierto de piel lisa, para reparar los defectos anteriores y anterolaterales que no afectan a la cincha muscular del piso de la boca. La obtención es fácil y se realiza en el mismo campo operatorio que la exéresis, de modo que la reconstrucción se lleva a cabo en un solo tiempo. La secuela cicatrizal es limitada, pero a veces debe seccionarse secundariamente el pedículo para permitir la adaptación protésica. En algunos casos es posible levantar los dos colgajos, derecho e izquierdo, al mismo tiempo.

— Los colgajos miocutáneos a distancia.

Estos colgajos, ampliamente desarrollados en el campo de la reparación cervicofacial, en particular por la escuela de

Marsella, presentan la ventaja de poder rellenar defectos extensos y aportar una vascularización propia.

— El colgajo miocutáneo de pectoral mayor es fiable y de disección rápida. Su inconveniente reside en el espesor de la masa muscular transferida. En la mujer, es necesario adaptar la técnica de obtención.

— El colgajo miocutáneo de dorsal mayor proporciona una paleta cutánea y muscular mayor. La obtención es más larga y se realiza más a distancia del sitio operatorio.

— Los colgajos de trapecio o de esternocleidomastoideo proporcionan una paleta cutánea y muscular menor, y están contraindicados en caso de vaciamiento ganglionar extenso [44, 56].

— Los colgajos microanastomosados requieren una técnica particular. Los colgajos miocutáneos de pectoral mayor y de dorsal mayor pueden obtenerse como colgajos libres. El más utilizado es el colgajo fasciocutáneo con pedículo radial, que se toma de la cara anterior del antebrazo, denominado «colgajo chino». Permite un amplio recubrimiento sin relleno. Su fiabilidad es buena en manos expertas, como muestran Millesi et al [48]. Estos autores proponen un artificio técnico, para limitar la secuela cicatrizal en el antebrazo y proteger así los tendones, que consiste en realizar un injerto de mucosa bucal previo sobre el sitio donante.

Wolff et al [79] proponen el uso de un colgajo miocutáneo cuadricipital. Su experiencia se basa en 16 casos de reconstrucción del piso de la boca, con excelentes resultados desde el punto de vista de la deglución y la fonación.

Reparación de las pérdidas de sustancia mandibulares

Las consecuencias de la resección del arco mandibular son tanto funcionales como cosméticas, y por lo tanto, psicológicas.

En el plano funcional, provocan dificultades de respiración, masticación, deglución y elocución.

Las consecuencias estéticas dependen de la extensión de la resección y de su localización. Los defectos anteriores, en la zona de la sínfisis, son los más graves.

— Los procedimientos protésicos son múltiples y utilizan diversos materiales: hilos trenzados, férulas, endoprótesis metálicas y placas; requieren puntos de anclaje y presentan un riesgo de ruptura o de exposición secundaria, en particular después de una radioterapia. También se pueden utilizar mallas de titanio o de dacrón-uretano como lecho para los injertos óseos. Son resistentes y se adaptan bien al defecto pero su costo es elevado.

— El injerto óseo libre, no vascularizado, puede tomarse de la cresta ilíaca o de una costilla; puede ser cortical puro, corticoesponjoso o osteoperióstico. Requiere un recubrimiento mucoso y cutáneo, y una buena inmovilización; presenta un riesgo de resorción parcial.

— Los colgajos osteomusculares u osteomiocutáneos son variantes de los colgajos miocutáneos de pectoral mayor y de dorsal mayor que incluyen hueso costal. A menudo se constata resorción o eliminación ósea, pero la fibrosis que se constituye limita las deformaciones residuales.

— El colgajo osteomuscular de masetero, descrito por Pereira et al [57], está indicado en las pérdidas de sustancia sinfisarias de 7 cm como máximo. Tiene la ventaja de que se puede obtener en el sitio operatorio.

— Los injertos óseos revascularizados constituyen un aporte considerable, ya que permiten transferir un hueso vivo que se comporta como hueso normal. Se han propuesto varios sitios donantes: huesos húmero, radio, ilíaco, omóplato y peroné. La transferencia libre de peroné permite una reconstrucción de 5 a 18 cm con una tasa de éxito del 95 al 100 % [15, 80].

Indicaciones de reparación de tejidos blandos

Las indicaciones de reparación de las pérdidas de sustancia de tejidos blandos son esquemáticamente:

— sutura directa, si la pérdida de sustancia es inferior a 2 cm;

— en caso de pérdida de sustancia mucosa de 2 a 5 cm con conservación del plano muscular milohioideo, es preferible un colgajo miocutáneo local, de tipo nasogeniano o subhioideo, en lugar de un injerto; el colgajo libre fasciocutáneo permite una reconstrucción casi anatómica y una adaptación protésica de buena calidad;

— los colgajos miocutáneos a distancia están indicados cuando la pérdida de sustancia es extensa y profunda.

Indicaciones de reparación ósea

Las pérdidas de sustancia no interruptoras suelen ser bien toleradas desde el punto de vista funcional, pero plantean el problema de la adaptación protésica secundaria y pueden necesitar un injerto para nivelar la altura mandibular.

Las pérdidas de sustancia anteriores, interruptoras, requieren un tiempo operatorio complementario; lo ideal es emplear un colgajo compuesto microtrasplantado (cresta ilíaca) que permita comenzar la radioterapia postoperatoria en un plazo normal.

Las pérdidas de sustancias laterales interruptoras se toleran mejor en ausencia de reconstrucción; pueden beneficiarse de una reparación quirúrgica por transferencia libre osteomiocutánea (peroné).

■ *Cirugía ganglionar*

La invasión ganglionar uni o bilateral tiene una importancia capital para el pronóstico, incluso en las lesiones pequeñas. Entre el 10 y el 30 % de los pacientes considerados N0 presenta adenopatías histológicamente invadidas [8]. En un estudio de 112 casos, Zupi et al [86] encontraron que el 21,3 % de los pacientes considerados N0 era en realidad N^+ según el estudio histológico; la supervivencia a los 5 años en este estudio fue del 75 % para los pacientes N0 frente al 25 % para los N^+.

El interés de la intervención quirúrgica de las áreas ganglionares es permitir un examen anatomopatológico detallado para establecer el número de ganglios invadidos, su tamaño, su localización y la presencia eventual de ruptura capsular.

Las técnicas habituales oponen el vaciamiento cervical radical, con sacrificio de la vena yugular interna, del nervio espinal y del músculo esternocleidomastoideo, al vaciamiento funcional conservador.

Se insiste actualmente en la necesidad de efectuar una resección ganglionar adaptada a la invasión, con un examen histológico intraoperatorio, para limitar el riesgo de secuelas cervicoescapulares.

El vaciamiento cervical modificado comprende la exéresis de las cadenas ganglionares del grupo I, submentomandibular, y de los grupos II, III y IV, correspondientes a los grupos yugulares internos superior, medio e inferior *(fig. 2)*. En función del grado de invasión ganglionar y de la localización de los ganglios invadidos, el tratamiento quirúrgico puede extenderse al grupo V, correspondiente a las cadenas cervicales posteriores y a la región supraclavicular.

La resección ganglionar depende de la localización de los ganglios afectados, debe ser bilateral en caso de tumor medial o paramedial.

RADIOTERAPIA

El objetivo de la radioterapia es esterilizar el tumor y los ganglios afectados, preservando el máximo de tejidos adyacentes con la morbilidad más baja posible.

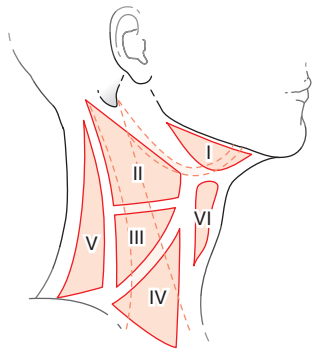

2 *Anatomía de las cadenas linfáticas cervicales. I. grupo submentomandibular; II. grupo yugular interno superior; III. grupo yugular interno medio; IV. grupo yugular interno inferior; V. grupo cervical posterior; VI. grupo prelaríngeo.*

Por lo tanto, es necesario definir el volumen blanco y administrar una dosis absorbida capaz de destruir las células tumorales en un plazo determinado [6].

Radioterapia externa

Puede utilizarse sola, a título curativo o paliativo, o asociada a la cirugía, en el postoperatorio, o a una quimioterapia.

Utiliza radiaciones de alta energía, bomba de cobalto o acelerador lineal. El volumen blanco se determina en base a los datos del examen clínico y del estudio por imágenes; se irradia protegiendo la laringe por delante y la médula por detrás. La especificación de la dosis ha sido establecida según la *International Comission of Radiation Units* (ICRU) (1993). Para una radioterapia exclusiva, se administra una dosis de 50 a 55 Gy en 5 semanas, con un complemento de 15 a 20 Gy sobre el volumen tumoral inicial reduciendo los campos, lo que representa una dosis total de 65 a 70 Gy, administrada en 6 a 7 semanas. En el postoperatorio, el sitio primitivo se irradia con 50 Gy si los márgenes de resección son suficientes o con 65 Gy si los cortes histológicos están invadidos o se consideran límite.

El hiperfraccionamiento a razón de 2 sesiones al día permite llegar a una dosis total de 80 Gy, con mejor control locorregional y sin aumento de la morbilidad [28].

Actualmente se están evaluando modificaciones del fraccionamiento y del espaciamiento de las dosis en el contexto de radioterapias con finalidad curativa: el hiperfraccionamiento tendría una ventaja significativa en el control locorregional sin aumentar la morbilidad [6].

La irradiación de los ganglios depende de la presencia o no de adenopatías palpables, del tratamiento propuesto para el tumor y del grado de invasión ganglionar (localización, número de ganglios afectados, ruptura capsular).

En caso de irradiación exclusiva del sitio primitivo, deben incluirse los primeros ganglios en el campo. Se administra una dosis profiláctica de 45 a 50 Gy, aumentada en 15 a 20 Gy si el paciente es N^+.

Después de la cirugía, si los ganglios están invadidos, la dosis total es en promedio de 50 Gy, aumentada a 65 Gy en caso de ruptura capsular.

Braquiterapia

Requiere una técnica particularmente rigurosa (sistema de París) y se destina a tumores bien delimitados, poco extendidos, a distancia de los huesos y accesibles a la aplicación de una fuente radiactiva local que permita administrar una dosis elevada en un volumen reducido, preservando los tejidos sanos vecinos de manera de limitar el riesgo de asialia [58].

En Francia, la braquiterapia intersticial utiliza esencialmente iridio 192, que se introduce en tubos de plástico o vectores implantados previamente [8].

La dosis administrada es de 65 Gy en 5 a 7 días para una braquiterapia exclusiva [6, 46]. La tasa de liberación habitual es de 0,3 a 0,5 Gy/hora; el control local sería mejor con una liberación rápida [29].

La braquiterapia postoperatoria puede discutirse como alternativa a la radioterapia externa para las lesiones en las cuales la exéresis quirúrgica es límite o insuficiente [37].

Consecuencias de la radioterapia

La radiodermatitis y la radiomucositis son consecuencias habituales de la radioterapia externa e imponen ciertas medidas preventivas, como cuidados cutáneos y bucales y uso de ropa de fibras naturales, sobre las cuales es necesario informar al paciente. Estas precauciones deben mantenerse después de la radioterapia.

En caso de braquiterapia, no hay riesgo de radiodermatitis y la radiomucositis es más localizada, pero son necesarios tratamientos específicos (antibióticos, analgésicos, antiinflamatorios) durante la aplicación del iridio, así como una alimentación adecuada.

QUIMIOTERAPIA

La quimioterapia puede estar indicada en diferentes etapas del tratamiento.

— Como tratamiento de inducción, la quimioterapia permite obtener una tasa de respuesta objetiva superior al 50 % y una tasa de respuesta clínica completa del orden del 20 %, según el protocolo de Al Sarraf et al [3], que utiliza la combinación de cis-dicloroaminoplatino y 5-fluorouracilo (CDDP-5-FU). No obstante, la quimiosensibilidad es temporaria y no dispensa de un tratamiento radioquirúrgico. El volumen que hay que tratar después de la quimioterapia, cualquiera que sea la respuesta, debe ser el volumen tumoral inicial. No obstante, algunos autores proponen una cirugía conservadora. Los ensayos clínicos aleatorizados darán una respuesta precisa a esta cuestión. La eficacia de la quimioterapia neoadyuvante sobre la supervivencia no ha sido demostrada.

— En asociación con la radioterapia, concomitante o alternada: la tasa de remisión completa pasa del 22 al 42 %, con un aumento de la mediana de supervivencia de 1,7 meses a 16,5 meses con respecto a la radioterapia sola [11]. La asociación radio-quimioterapia da mejores resultados que la radioterapia sola [3, 71].

Estrategias terapéuticas

La decisión terapéutica debe tener en cuenta las características del paciente (edad, estado general y antecedentes), las características tumorales y ganglionares, la existencia de una localización sincrónica, las contraindicaciones terapéuticas locales o generales y las consecuencias funcionales y morfológicas de los tratamientos propuestos.

La decisión terapéutica debe tomarse en concertación pluridisciplinaria con radioterapeutas y oncólogos. La cooperación del paciente es indispensable; por lo tanto, es preciso informarlo de manera precisa de las modalidades terapéuticas propuestas, de sus justificaciones y sus consecuencias.

Esquemáticamente, según los estándares, opciones y recomendaciones de la *Féderation nationale de lutte contre le cancer* (FNLCC francesa), se puede proponer:

— para los tumores T1:
  — cirugía local con cierre directo o por injerto, o bien braquiterapia para los tumores localizados a más de 5 mm del hueso mandibular;
  — cirugía no interruptora con sutura o reparación si el tumor se localiza a menos de 5 mm del hueso;

— la ausencia de adenopatías palpables autoriza la abstención de resección ganglionar, a condición de llevar a cabo una vigilancia estrecha [86]; algunos autores recomiendan un tratamiento sistemático de los ganglios submentomandibulares, yugulocarotídeos subdigástricos y supraomohioideos para mejorar la supervivencia [42];

— para los tumores T2 de menos de 3 cm:

— cirugía con reconstrucción por colgajo mucoso o miocutáneo local; resección ganglionar de los grupos I, II y III, uni o bilateral, con examen histológico extemporáneo para los pacientes N0 [20, 54]. En los pacientes N^+, se realiza un vaciamiento completo unilateral funcional asociado a una resección de los grupos I, II y III contralaterales en los pacientes N1 y un vaciamiento bilateral, ya sea funcional o bien radical homolateral y funcional contralateral, para los N2 y N3;

— la braquiterapia puede discutirse si la lesión se encuentra a distancia de la mandíbula;

— para los tumores T2 de más de 3 cm y los tumores T3:

— si son superficiales o vegetantes, se asocia una cirugía no interruptora y una radioterapia postoperatoria. En el plano ganglionar, se toma la actitud siguiente: vaciamiento funcional homolateral con resección de los grupos I, II y III contralaterales en los pacientes N0-N1 y vaciamiento bilateral en los pacientes N2-N3;

— si el tumor es ulceroinfiltrante, se puede proponer una cirugía no interruptora con reconstrucción y radioterapia postoperatoria, o bien una quimioterapia, asociada eventualmente a radioterapia con 50 Gy, con una nueva evaluación seguida de una radioterapia en caso de regresión superior al 50 % o una cirugía interruptora con reconstrucción si la regresión es insuficiente. En el plano ganglionar, se realiza un vaciamiento uni o bilateral, funcional o radical según el estadio ganglionar;

— para los tumores T4:

— si son operables, cirugía interruptora con reconstrucción y vaciamiento ganglionar, seguida de radioterapia postoperatoria;

— también se puede discutir una quimiorradioterapia, con una nueva evaluación a los 50 Gy antes de continuar la radioterapia si la respuesta es insuficiente (inferior al 50 %) o cirugía amplia, interruptora, con reconstrucción y vaciamiento ganglionar si el paciente es N0-N1 y la respuesta es satisfactoria;

— la radioterapia de las áreas ganglionares es sistemática en el postoperatorio para todas las resecciones positivas. La dosis habitual es de 50 Gy. Se administra una sobreimpresión de 15 Gy si un ganglio presenta una ruptura capsular, si hay más de 3 ganglios invadidos o si existe una extensión perineural.

Resultados

El control locorregional se obtiene en el 90 % de los casos para los tumores T1, en el 70 % de los casos para los tumores T2 y en menos de 50 % de los casos para los tumores avanzados T3-T4 [8].

La supervivencia a los 5 años es del 95 ± 5 % para los tumores T1 y del 76 ± 10 % para los tumores T2 tratados por braquiterapia y radioterapia [78]. En pacientes tratados por cirugía se obtienen valores similares: se observa una supervivencia actuarial a los 5 años del 96 % para los tumores T1, del 79 % para los T2, del 66 % para los T3 y del 49 % para los T4 [73].

Según Tytor et al [74], la supervivencia es mayor en caso de tratamiento quirúrgico: en los estadios I, la supervivencia a los 5 años de los pacientes tratados sólo por cirugía es del 80 %, frente al 65 % si sólo se ha utilizado radioterapia. En los estadios II, la diferencia entre los pacientes tratados por cirugía sola y aquellos que recibieron tratamientos combinados es mínima. En los estadios III y IV, la supervivencia a los 5 años es de menos del 10 % con radioterapia sola y del 38 % con la asociación cirugía-radioterapia.

— Los fracasos locales se observan en el 11 al 29 % de los casos [73] y se descubren en los 24 meses siguientes al tratamiento. La frecuencia depende directamente del tamaño del tumor inicial, siendo del 17 % para los tumores T1-T2 frente al 40 % para los tumores T3-T4 [73].

— Las recidivas ganglionares se observan en menos del 10 % de los casos para los pacientes N0 y en el 12 al 16 % de los casos para los N^+.

— La frecuencia de las metástasis es baja, pero probablemente subestimada.

— Las segundas localizaciones son más frecuentes para todos los autores. Esta eventualidad impone un seguimiento regular y riguroso.

Evolución después del tratamiento

COMPLICACIONES

■ *Después de la cirugía*

Pueden ser:

— complicaciones postoperatorias inmediatas: son las complicaciones inherentes a toda intervención quirúrgica, relacionadas con la anestesia y su duración y la extensión del acto quirúrgico. El mejor tratamiento es preventivo;

— secundariamente, se puede observar una necrosis mucosa, por lo general sin consecuencias en caso de exéresis simple. Puede conducir a un orostoma si se ha realizado una cirugía de exéresis amplia, con riesgo de necrosis y de rechazo del injerto óseo. Las sobreinfecciones del sitio operatorio y del sitio donante en caso de colgajo obtenido a distancia requieren una antibioticoterapia adecuada según el antibiograma.

Toda reconstrucción por transferencia libre implica una alta tecnicidad y debe ser realizada por un equipo quirúrgico entrenado en este tipo de cirugía para limitar el riesgo de necrosis;

— ulteriormente, pueden observarse secuelas tanto en el sitio donante del colgajo como en el sitio operatorio. Las secuelas funcionales de la exéresis tumoral repercuten sobre la deglución y la fonación. La extensión de la exéresis lingual condiciona la intensidad de los trastornos de masticación y deglución; la disfagia puede ser importante, con reflujo nasal al absorber líquidos [30, 67, 84]. La calidad de vida al año sería la misma se haya realizado o no una resección mandibular y cualquiera que sea el procedimiento de reconstrucción [67]. La alteración del habla y de su intelegibilidad está relacionada de manera significativa con la extensión de la resección [55].

■ *Después de la radioterapia*

— Las necrosis suelen aparecer 3 o 4 meses después del final del tratamiento. Constituyen ulceraciones muy dolorosas y a menudo terebrantes, que tardan en cicatrizar. El tratamiento comprende una antibioticoterapia, cuidados locales y analgésicos. Es necesario suspender la alimentación oral y evitar los traumatismos locales. Su frecuencia es variable. Plantean el problema de una eventual recidiva precoz.

— Las osteorradionecrosis aparecen más tarde, durante el segundo año. Se manifiestan por dolores en una denudación ósea cuya consistencia es habitualmente la del azúcar mojado. El tratamiento es conservador, médico; puede proponer-

se una oxigenoterapia hiperbárica en ausencia de recidiva tumoral. Si bien la aparición de una necrosis ósea depende en parte de las dosis de radiación administradas, la primera causa es el estado dental y la cicatrización de los espacios alveolares después de una extracción; por lo tanto, debe respetarse un plazo mínimo de 10 días después de una avulsión dental para comenzar la radioterapia.

— Las secuelas de la radioterapia son invalidantes para el paciente: asialia con pérdida del gusto que agrava las dificultades alimentarias.

Complicaciones de la quimioterapia

Deben prevenirse por una evaluación preterapéutica completa. La insuficiencia renal contraindica la quimioterapia con CDDP o impone una adaptación de las dosis. La insuficiencia coronaria es una contraindicación absoluta de la prescripción de 5-FU. En ausencia de antecedentes conocidos, debe interrumpirse un tratamiento con 5-FU en curso ante cualquier dolor anginoso.

Los accidentes venosos son más raros desde la generalización del uso de cámaras implantables.

VIGILANCIA

Considerando el terreno, es necesario tener presente en todo momento la noción de «campo de cancerización» y buscar sistemáticamente una segunda localización metacrónica en las vías aerodigestivas superiores.

Es indispensable una vigilancia rigurosa: cada 2 meses durante el primer año, cada 3 meses hasta los 3 años, 2 veces al año hasta los 5 años y a continuación una vez al año. Idealmente, la vigilancia debe ser pluridisciplinaria y comprender una palpación cuidadosa de las áreas ganglionares y un examen completo de las vías aerodigestivas superiores por nasofibroscopia. Al menor signo de alerta, se debe programar una panendoscopia. La evaluación posterapéutica es difícil debido a la fibrosis y las modificaciones cicatrizales.

Es necesario realizar una radiografía pulmonar anual, seguida de una broncofibroscopia y una TC torácica en caso de modificación de la imagen radiológica. El control odontoestomatológico debe realizarse cada 6 meses como mínimo, para la vigilancia de la profilaxis con flúor y el tratamiento de la caries de los dientes restantes.

Conclusión

Los tumores del piso de la boca, particularmente accesibles a un examen clínico no especializado, deberían poder ser objeto de un tratamiento precoz, menos agresivo para el paciente y menos costoso para la sociedad. Asimismo, una adecuada prevención y la eliminación de dos factores de riesgo, el tabaco y el alcohol, permitirían disminuir la incidencia de estos tumores.

El tratamiento de los tumores del piso de la boca requiere una colaboración pluridisciplinaria, con el objetivo de obtener el mejor control locorregional y disminuir las secuelas que influyen desfavorablemente en la supervivencia de los pacientes.

Cualquier referencia a este artículo debe incluir la mención del artículo original: Dehesdin D et De Barros A. Tumeurs malignes du plancher bucal. Encycl Méd Chir (Editions Scientifiques et Médicales Elsevier SAS, Paris, tous droits réservés), Oto-rhino-laryngologie, 20-627-D-10, 2000, 12 p.

Bibliografía

[1] Abrams HI. Magnetic resonance imaging. Conference consensus. *JAMA* 1988 ; 259 : 2132-2138

[2] Adenis L, Lefebvre JI, Cambier L. Registre des cancers des voies aéro-digestives supérieures des départements du Nord et du Pas-de-Calais. *Bull Cancer* 1988 ; 75 : 745-750

[3] Al-Sarraf M, Pajak TF, Marcial VA. Concurrent radiotherapy and chemotherapy with cisplatin in inoperable squamous cell carcinoma of the head and neck. An RTOG study. *Cancer* 1987 ; 59 : 259-265

[4] Awang MN, Siar CH. An aggressive anaplastic squamous cell carcinoma of the floor of the mouth in a young patient. Report of a case. *Ann Dent* 1989 ; 48 : 31-34

[5] Barasch A, Morse DE, Krutchkoff DJ, Eisenberg E. Smoking, gender and age as risk factors for site-specific intraoral squamous cell carcinoma. *Cancer* 1994 ; 73 : 509-513

[6] Bey P, Gaboriaud C, Peiffert D. Standards, options et recommandations pour une bonne pratique en radiothérapie externe et en curiethérapie en cancérologie. *Bull Cancer* 1995 ; 105 : 491-493

[7] Brown B, Barnes L, Mazariegos J. Prognostic factors in mobile tongue and floor of mouth carcinoma. *Cancer* 1989 ; 64 : 1195-1202

[8] Brugère J. Standard, options et recommandations pour la prise en charge des patients adultes atteints de carcinomes épidermoïdes de la cavité buccale. Paris : FNLCC, 1998

[9] Brugère J, Guenel P, Leclerc A, Rodriguez J. Differential effects of tobacco and alcohol in cancer of the larynx, pharynx and mouth. *Cancer* 1986 ; 57 : 391-395

[10] Brugère J, Szpirglas H. Lésions précancéreuses des muqueuses des voies aéro-digestives supérieures. In : Monographie : Actualités de carcinologie cervico-faciale. Paris : Masson, 1992

[11] Calais G, Le Floch O. Radiothérapie et chimiothérapie concomitantes comme traitement des cancers des voies aéro-digestives supérieures. *Bull Cancer* 1996 ; 83 : 321-329

[12] Campmann SC, Gandour-Edwards RF, Sykes JM. Basaloid squamous carcinoma of the fead and neck. Report of a case occurring in the anterior floor of the mouth. *Arch Pathol Lab Med* 1994 ; 118 : 1229-1232

[13] Chan KW, Merrick MV, Mitchell R. Bone SPECT to assess mandibular invasion by intraoral squamous cell carcinomas. *J Nucl Med* 1996 ; 37 : 42-45

[14] Chen J, Katz RV, Krutchkoff DJ. Intraoral squamous cell carcinoma. *Cancer* 1990 ; 66 : 1288-1296

[15] Cheung S, Anthony J, Singer M. Restoration of anterior mandible with the free fibula osseocutaneous flap. *Laryngoscope* 1994 ; 104 : 105-113

[16] Christ JE. A historical perspective of the floor of the mouth. *Surg Gynecol Obstet* 1979 ; 149 : 745-750

[17] Cleary KR, Batsakis G. Oral squamous cell carcinoma and the mandible. *Ann Otol Rhinol Laryngol* 1995 ; 104 : 977-979

[18] Close LG, Brown PH, Vuitch MF. Microvascular invasion and survival in cancer of the oral cavity and oropharynx. *Arch Otolaryngol* 1989 ; 115 : 1304-1309

[19] Davis RK, Stoker K, Harker G. Prognostic indications in head and neck cancer patients receiving combined therapy. *Arch Otolaryngol* 1989 ; 115 : 1443-1446

[20] Di Nardo LJ. Lymphatics of the submandibular space: an anatomic, clinical and pathologic study with applications of floor of mouth carcinoma. *Laryngoscope* 1998 ; 108 : 206-214

[21] Franceschi S, Barra S, La Vecchia C, Bidoli E, Negri E, Talamini R. Risk factors for cancer of the tongue and the mouth. *Cancer* 1992 ; 70 : 2227-2233

[22] Graham S, Dayal H, Rohrer T. Dentition, diet, tobacco and alcohol in epidemiology of oral cancer. *J Natl Cancer Inst* 1977 ; 59 : 1611-1615

[23] Grandi C, Chiesa F, Cervia M, Sala L, Barbano PR, Molinari R. Surgery versus combined therapies for cancer of the anterior floor of the mouth. *Head Neck Surg* 1983 ; 6 : 653-659

[24] Haughey BH, Areken CL, Gatte GA, Harvey J. Meta-analysis of second malignant tumors in head and neck cancer; the case for endoscopic screening protocol. *Ann Otol Rhinol Laryngol* 1998 ; 101 : 105-112

[25] Heissler E, Steinkamp HJ, Heim T et al. Value of magnetic resonance imaging in staging carcinomas of the oral cavity and oropharynx. *Int J Oral Maxillofac Surg* 1994 ; 23 : 22-27

[26] Heppt W, Issing W. Assessment of tumours mandibular involvement by transcutaneous ultrasound and flexible endosonography. *J Craniomaxillofac Surg* 1993 ; 21 : 107-112

[27] Hirano M, Kuroiwa Y, Tanaka S. Dysphagia following various degrees of surgical resection for oral cancer. *Ann Otol Rhinol Laryngol* 1992 ; 101 : 138-141

[28] Horiot JC, Bontemps P, Begg AC. Radiothérapie hyperfractionnée et accélérée dans les cancers de la tête et du cou. Résultats des essais de l'EORTC et impact sur la pratique clinique. *Bull Cancer* 1996 ; 83 : 314-320

[29] Inoue TA, Inoue TO, Yamazaki H. High-dose rate versus low dose rate intersticial radiotherapy for carcinoma of the floor of the mouth. *Int J Radiat Oncol Biol Phys* 1998 ; 41 : 53-58

[30] Jacobson MC, Franssen E, Fliss DM. Free forearm flap in oral reconstruction, functional outcome. *Arch Otolaryngol Head Neck Surg* 1995 ; 121 : 959-964

[31] Jones AS. Prognosis in mouth cancer: tumor factors. *Eur J Cancer* 1994 ; 30B : 8-15

[32] Jones AS, Lodge Rigal RD, Reddick RL. Pronostic factors in the recurrence of stage I or II squamous cell cancer of the oral cavity. *Arch Otolaryngol Head Neck Surg* 1992 ; 118 : 483-485

[33] Karas DE, Baredes S, Chen T, Karas S. Relationship of biopsy and final specimens in evaluation of tumor thickness in floor of mouth carcinoma. *Laryngoscope* 1995 ; 105 : 491-493

[34] Komisar A, Barrow H. Mandible preservation in cancer of the floor of the mouth. *Arch Otolaryngol Head Neck Surg* 1994 ; 120 : 1197-1200

[35] Konstantinovic VS, Dimic ND. Articulatory function and tongue mobility after surgery followed by radiotherapy for tongue and floor of the mouth cancer patients. *Br J Plast Surg* 1998 ; 51 : 589-593

[36] Kowalski LP, Medina JE. Nodal metastasis: predictive factors. *Otolaryngol Clin North Am* 1998 ; 31 : 621-637

[37] Lapeyre M, Peiffert D, Hoffstetter S. Post-operative brachytherapy: a prognostic factor for local control in epidermoid carcinomas of the mouth floor. *Eur J Surg Oncol* 1997 ; 23 : 243-246

[38] Lau WF, Siu KF, Wei W, Lam KH. Prospective screening for a multiple tumors of the upper aerodigestive tract. A simple routine procedure. *Laryngoscope* 1986 ; 96 : 1149-1153

[39] Leemans CR, Tiwari R, Nauta J, Snow G. Discontinuous vs in-continuity neck dissection in carcinoma of the oral cavity. *Arch Otolaryngol Head Neck Surg* 1991 ; 117 : 1003-1006

[40] Lockhart R, Menard P, Chout P. Infrahyoid myocutaneous flap in reconstructive maxillofacial cancer and trauma surgery. *Int J Oral Maxillofac Surg* 1998 ; 27 : 40-44

[41] McConnel FM, Teichgraeber JF, Adler RK. A comparison of three methods of oral reconstruction. *Arch Otolaryngol Head Neck Surg* 1987 ; 113 : 496-500

[42] McGuirt WE, Johnson JT, Myers E. Floor of mouth carcinoma, the mamagement of the clinically negative neck. *Arch Otolaryngol Head Neck Surg* 1995 ; 121 : 278-282

[43] Magee WP, Posnick JC, Williams M, McCraw JB. Cancer of the floor of the mouth and buccal cavity. *Surg Clin North Am* 1986 ; 66 : 31-57

[44] Marandas P, Kolb F. Chirurgie des tumeurs malignes du plancher buccal. *Encycl Méd Chir* (Éditions Scientifiques et Médicales Elsevier SAS, Paris), Techniques chirurgicales – Tête et cou, 46-240, 1998 : 1-6

[45] Marks J, Lee F, Smith PG, Ogura J. Floor of mouth cancer; patient selection and treatment results. *Laryngoscope* 1983 ; 93 : 475-480

[46] Mazeron JJ, Grimard L, Raynal M. Iridium 192 curietherapy for T1 and T2 epidermoid carcinomas of the floor of mouth. *Int J Radiat Oncol Biol Phys* 1990 ; 18 : 1299-1306

[47] Mazeron JJ, Simon JM, Le Pechoux C. Effect of dose rate on local control and complications in definitive irradiation of T1-T2 squamous cell carcinomas of mobile tongue and floor of mouth with interstitial iridium. *Radiother Oncol* 1991 ; 29 : 39-47

[48] Millesi W, Rath T, Millesi-Schobel G, Glaser C. Reconstruction of the floor of the mouth with a facial radial forearm flap prelaminated with autologous mucosa. *Int J Oral Maxillofac Surg* 1998 ; 27 : 106-110

[49] Molinari R. Cancer de la langue et du plancher buccal. In : Brugère J éd. Cancers des voies aérodigestives supérieures. Paris : Doin, 1986

[50] Nason RW, Sako K, Beecroft WA. Surgical of squamous cell carcinoma of the floor of the mouth. *Am J Surg* 1989 ; 158 : 292-296

[51] Neehan S, Davis V, Brahim J. Embryonal rhabdomyosarcoma of the floor of the mouth in a young patient. *Oral Surg Oral Med Oral Pathol* 1994 ; 78 : 603-606

[52] Özcelik T, Aksoy S, Gökler A. Platysma myocutaneous. Flap: use for intraoral reconstruction. Otolaryngol Head Neck Surg 1997 ; 116 : 493-496

[53] Parker JT, Hill JH. Panendoscopy in screening for synchronous primary malignancies. *Laryngoscope* 1988 ; 98 : 147-149

[54] Patterson HC, Dobie RA, Cummings CW. Treatment of the clinically negative neck in floor of the mouth carcinoma. *Laryngoscope* 1984 ; 94 : 820-824

[55] Pauloski BR, Logemann JA, Colangelo LA. Surgical variables affecting speech in treated patients with oral and oropharyngeal cancers. *Laryngoscope* 1998 ; 108 : 908-916

[56] Pech A, Cannoni M, Abdul S. Les lambeaux musculocutanés en carcinologie cervico-faciale. *Ann ORL* 1983 ; 100 : 99-114

[57] Pereira MD, Marques AF, Brend E, Castro M. Immediate reconstruction of the central mandible segment of the mandible using the masseter osteomuscular flap. *Plast Reconstr Surg* 1992 ; 90 : 21-29

[58] Pernot M, Hoffstetter S, Peiffert D. Epidermoid carcinomas of the floor of mouth treated by exclusive irradiation: statistical study of 207 cases. *Radiother Oncol* 1995 ; 35 : 177-185

[59] Piollet H, Lufkin R, Steckel RJ, Kagan AR. Magnetic resonance imaging to distinguish tumor persistence from delayed fibrosis in carcinoma of the tongue and floor of the mouth. *Ann Otol Rhinol Laryngol* 1990 ; 99 : 753-755

[60] Poli P, Floretti G, Tessitori G. Malignant fibrous histiocytoma of the floor of the mouth: case report. *J Laryngol Otol* 1995 ; 109 : 680-682

[61] Pradoura JP. Bilan préthérapeutique d'un malade porteur d'un cancer des VADS ou d'une adénopathie cervicale sans porte d'entrée. In : Brugère J éd. Cancers des voies aérodigestives supérieures. Paris : Doin, 1985

[62] Rhee PH, Friedman CD, Ridge JA, Kusiak J. The use of processed allograft dermal matrix for intraoral resurfacing. *Arch Otolaryngol Head Neck Surg* 1998 ; 124 : 1201-1204

[63] Richard J, Chassagne D, Chenal C. Épithéliomas du plancher buccal antérieur sans atteinte osseuse radiologique. In : Cernea J, Leroux-Robert J éd. Les cancers du plancher de la bouche. Paris : Masson, 1975

[64] Richard JM, Kramar A, Molinari R. Randomized EORTC head and neck cooperative group trial of preoperative intraarteriel chemotherapy in oral cavity and oropharynx carcinoma. *Eur J Cancer* 1991 ; 27 : 821-827

[65] Rothmann KJ, Keller A. The effect of joint exposure to alcohol and tobacco on risk of cancer of the mouth and the pharynx. *J Chron Dis* 1972 ; 25 : 711-716

[66] Rubright WC, Hoffman HT, Lynch CF. Risk factors for advanced stage oral cavity cancer. *Arch Otolaryngol Head Neck Surg* 1996 ; 122 : 621-626

[67] Schliephake H, Rüffert K, Schneller T. Prospective study of quality of life of cancer patients after intraooral tumor surgery. *J Oral Maxillofac Surg* 1996 ; 56 : 664-669

[68] Shaha AR, Hoover EL, Mitrani M. Synchronicity, multicentricity and metachronicity of head and neck cancer. *Head Neck Surg* 1988 ; 11 : 225-228

[69] Shaheen OH. Carcinoma of the floor of the mouth. *J Laryngol Otol* 1985 ; 99 : 881-886

[70] Sigal R, Zagdanski AM, Schwaab G. CT and MR imaging of squamous cell carcinoma of the tongue and floor of the mouth. *Radiographics* 1996 ; 16 : 787-810

[71] Snyderman WP, Wetmore SJ, Suen JY. Cisplatin sensitization to radiotherapy in stage IV squamous cell carcinoma of the head and neck. *Arch Otolaryngol Head Neck Surg* 1986 ; 112 : 1147-1150

[72] Sturgis EM, Miller RH. Second primary malignancies in the head and neck cancer patient. *Ann Otol Rhinol Laryngol* 1995 ; 104 : 946-951

[73] ToshiharuAraki L, Ebihara S, Ohta Y. Surgical management of squamous cell carcinoma of floor of the mouth. *Jpn J Clin Oncol* 1990 ; 20 : 387-391

[74] Tytor M, Olofsson J, Ledin T. Squamous cell carcinoma of the oral cavity. A review of 176 cases with application of malignancy grading and DNA measuments. *Clin Otolaryngol* 1990 ; 116 : 951-956

[75] Van Es R, Van Nieuw Amerongen N, Slootweg P, Egyedi P. Resection margin as a predictor of recurrence at the primary site for T1 and T2 oral cancers. *Arch Otolaryngol Head Neck Surg* 1996 ; 122 : 521-525

[76] Velanovich V. Choice of treatment for stage 1 floor of mouth cancer. *Arch Otolaryngol Head Neck Surg* 1990 ; 116 : 951-956

[77] Virag M, Uglesic V, Aljinovic N, Jurlina M. Are the new staging rules better for T4 oral cancer? *Am J Surg* 1995 ; 170 : 432-435

[78] Wang CC, Kelly J, August M, Donoff B. Eaarly carcinoma of the oral cavity: a conservative approach with radiation therapy. *J Oral Maxillofac Surg* 1995 ; 53 : 687-690

[79] Wolff KD. Indications for the vastus lateralis flap in oral and maxillofacial surgery. *Br J Oral Maxillofac Surg* 1998 ; 36 : 358-364

[80] Wolff KD, Ervens J, Herzoy K, Hoffmeister B. Experience with the osteocutaneous fibula flap: an analysis of 24 consecutive reconstructions of composite mandibular defects. *J Craniomaxillofac Surg* 1996 ; 24 : 330-338

[81] Woolgar JA, Scott J. Prediction of cervical lymph node metastasis in squamous cell carcinoma of the tongue-floor of mouth. *Head Neck* 1995 ; 17 : 463-472

[82] Yueh B, Feinstein AR, Weaver EM. Pronostic staging system of recurrent, persistent and second primary cancers of the oral cavity and oropharynx. *Arch Otolaryngol Head Neck Surg* 1998 ; 124 : 975-981

[83] Zätterström UK, Wennerberg J, Ewers SV. Diagnostic factors in head and neck cancer: histologic grading, DNA ploidie and nodal status. *Head Neck* 1991 ; 13 : 477-487

[84] Zelefsky MJ, Gaynor J, Kraus D. Long-term subjective functional outcome of surgery plus postoperative radiotherapy for advanced stage oral cavity and oropharyngeal carcinome. *Am J Surg* 1996 ; 171 : 258-262

[85] Zhao Z, Li S, Yan Y, Li Y, Yang M, Mu L et al. New buccinator myomucosal island flap: anatomic study and clinical application. *Plast Reconstr Surg* 1999 ; 104 : 55-64

[86] Zupi A, Califano L, Mangone GM. Surgical management of the neck in squamous cell carcinoma of the floor of the mouth. *Oral Oncol* 1998 ; 34 : 472-475